

(Recibido: 22 de mayo de 2012 ,  
aprobado: 23 de agosto de 2012)

Comunicaciones Breves (Caso clínico)

## Siameses toracópagos, presentación de un caso

Hospital General Docente "Ciro Redondo García", Artemisa

Yuvisán Carvajal Núñez<sup>1</sup>, Fernando Ibáñez Cayon<sup>2</sup>, Daimys Rabeiro González<sup>1</sup>

<sup>1</sup>Médico Especialista 1er. Grado en Imagenología, Profesor Instructor <sup>2</sup>Médico Especialista 1er. Grado en Ginecología Obstetricia, Profesor Instructor

### RESUMEN

Se presenta un caso de siameses toracópagos (unidos por el tórax), diagnosticado por ecografía prenatal a las 23 semanas, con presencia de dos cabezas, los cuatro miembros (dos superiores y dos inferiores), corazón único con cardiopatía compleja, aurícula única con hipertrofia del ventrículo izquierdo, compartiendo órganos abdominales. Se describen los datos de la historia clínica de la gestante y del estudio necropsico. Se aborda brevemente el origen de esta malformación, la cual constituye una rareza médica.

**Palabras claves:** Embarazo Gemelar; Gemelos Siameses; Malformación.

### INTRODUCCIÓN

Los gemelos siameses ocurren de forma esporádica, uno cada 50 mil a 100 mil nacimientos, únicamente en gemelos monocoriónicos - monoamnióticos, sin que exista ninguna asociación conocida (1).

Entre las gemelas unidas más antiguas que se conocen están Mary y Eliza Chulhurst, isquiópagos, también conocidas como las doncellas Biddenden, nacidas en el año 1 100, en Kent, Inglaterra, quienes vivieron 34 años con un solo par de extremidades superiores e inferiores, un solo recto y una sola vagina (2). Un bajo relieve en la iglesia de la Scala representa a los gemelos florentinos nacidos en el siglo XIV, con tres extremidades inferiores y superiores. En el siglo XV, los hermanos escoceses Scottish vivieron 28 años unidos de la cintura hacia abajo (iliotoracópagos). Posiblemente las gemelas unidas más famosas en tiempos pasados fueron las húngaras Helen y Judith nacidas en Szony, en 1701, quienes fueron objeto de gran curiosidad al ser presentados en muchos países. Se hallaban unidas por la espalda (región lumbar, pigópagos) y tenían ano y vagina comunes, vivieron 22 años (1-4). No obstante, sin lugar a dudas, los gemelos unidos masculinos más conocidos fueron Chang y Eng Bunker, xifópagos de Siam (hoy Tailandia), nacidos en 1811, aunque pasaron la mayor parte de su existencia en los Estados Unidos. Vivieron una vida llena de acontecimientos hasta los 63 años y los médicos de su tiempo rechazaron la operación por tener un hígado común. Ambos se casaron y tuvieron 10 y 12 hijos respectivamente. Desde entonces el término "siameses" sirve para designar tipos de gemelos semejantes.

Existen muchas variedades de gemelos unidos, desde

dos individuos bien desarrollados, independientes y simétricos, enlazados tan solo por una pequeña conexión superficial, hasta los mal llamados monstruos, representados solo por porciones del cuerpo mutuamente adheridos o incluidos en un huésped más desarrollado. Potter (3) elaboró una clasificación ampliada, corregida y resumida, vigente aún, con los porcentajes de presentación de cada uno (figura 1).

Simétricos: a) Toracópagos, xifópagos o esternópagos (73-75%): conectados por la región esternal o cerca de ella, los individuos situados cara a cara. La anatomía interna es variable, habitualmente tienen órganos separados, excepto el hígado; b) Pigópagos (18-19%): conectados por la espalda, usualmente por la pelvis, con sacro y cóccix comunes, y los tubos digestivos que acaban en un ano y recto común. Con frecuencia existen malformaciones genitourinarias; c) Isquiópagos (6%): conectados a nivel de la pelvis inferior, cuerpos fusionados en la región pélvica hasta el ombligo, por encima los cuerpos están separados y son normales; d) Craniópagos (1-2%): por lo general se hallan unidos por la parte media de la cabeza, casi siempre los cerebros están separados o solo ligeramente fusionados.

Asimétricos: En estos casos un gemelo es más pequeño y depende del otro. Uno puede ser normal o casi normal y el otro incompleto, constituyendo una especie de parásito del primero.

Desde mediados del siglo XX los intentos de separación de los gemelos conectados han sido cada vez más osados y exitosos, con sobrevivencia de uno o los dos (4). En Cuba son infrecuentes. En 1973 se efectuó la intervención exitosa de las gemelas Maylín y Mayelín, unidas a nivel del abdomen (onfalópago), en el Hospital

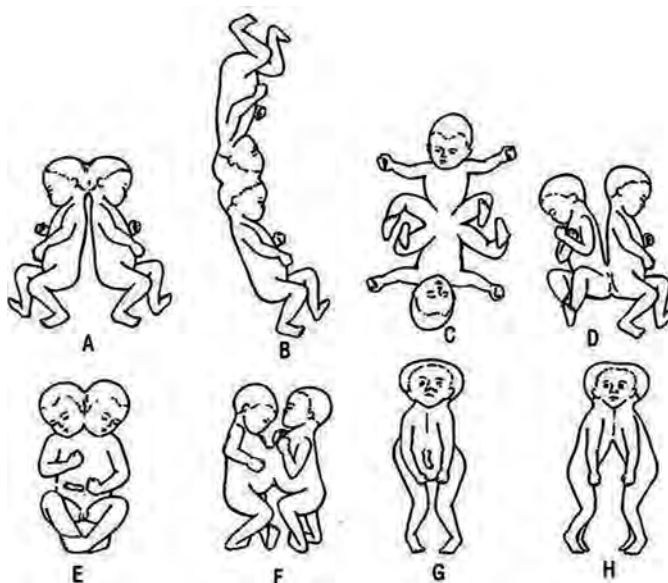


Figura 1. Diferentes formas de unión de los gemelos siameses. A y B: cráneopagos; C y D: isquiópagos; E: dicéfalo; F: toracópagos; G: sincépagos; H: céfalotoracópago.

Fuente: Potter EL. Pathology of the fetus and infant. 2ª ed. Chicago: Year Book Medical Publishers Inc. 1961.

Vladimir Ilich Lenin de Holguín (5). No se registran notificaciones de casos similares en la provincia Artemisa.

La presentación de este caso, además de infrecuente es interesante, y constituye motivación para la superación de médicos de atención primaria, genetistas, imagenólogos y obstetras.

#### PRESENTACIÓN DEL CASO

Gestante primigesta de 22 años de edad, sin antecedentes de abortos provocados o espontáneos, captación precoz, con ultrasonido prenatal a las 23 semanas de embarazo gemelar con unión por el tórax. Diagnóstico prenatal realizado en el Hospital General Docente "Comandante Ciro Redondo García", Artemisa.

Datos de la gestante a la captación: peso 53 kg, talla 164 cm, antecedentes patológicos personales: bajo peso al nacer; antecedentes patológicos familiares: padre vivo con padecimiento de hipertensión arterial. Clasificada al inicio del embarazo como riesgo obstétrico.

Exámenes realizados: hemoglobina 12,5 g/L y hematocrito 036; glucemia: 3,8 mmol/L; grupo sanguíneo y factor Rh: O+; VDRL: no reactivo; HIV: negativo; Electroforesis de hemoglobina AA; Alfafetoproteína (16 semanas): elevada (4,45 mom);

Ecografía a las 23 semanas: Se observan dos polos cefálicos, diámetro biparietal 62 y 53 mm, respectivamente; longitud del fémur 35 y 44 mm. No se logra independizar los dos cuerpos; ambos fetos presentan una posición mantenida durante el estudio, unidos por el tórax (figura 2); corazón único, con cardiopatía compleja (aurícula

única con hipertrofia de ventrículo izquierdo) (figura 3); hígado compartido; sexo de ambos fetos masculino; dos columnas vertebrales; se observan los cuatro miembros de cada feto.

Se indica interrupción del embarazo por criterio genético y se realiza micro cesárea a las 25 semanas. Mensuración: peso: 1 250 g; talla: 42 cm.

Resultados de anatomía patológica: presencia de cardiopatía congénita, observándose comunicación interauricular e hipertrofia del ventrículo izquierdo; hígado compartido; páncreas normal; intestino delgado y grueso normal; sexo masculino, riñones, uréteres y vejiga sin alteraciones. Hallazgo necrótico primario: malformación (figuras 4 y 5).

La publicación del caso y el uso de las imágenes que se muestran en el trabajo fueron hechas con el consentimiento de la pareja estudiada.

#### DISCUSION

El nacimiento de gemelos siameses provoca serios conflictos. El desarrollo de técnicas de separación quirúrgica y la anticipación de un pronóstico de supervivencia es una difícil situación en el momento del nacimiento (4, 6, 7). Es por ello que la ecografía como medio diagnóstico constituye una herramienta imprescindible para la detección prenatal precoz de malformaciones congénitas fetales (7, 8).

El caso presentado se corresponde con el tipo de malformación más frecuente registrada, según la clasificación establecida para estos casos (3).

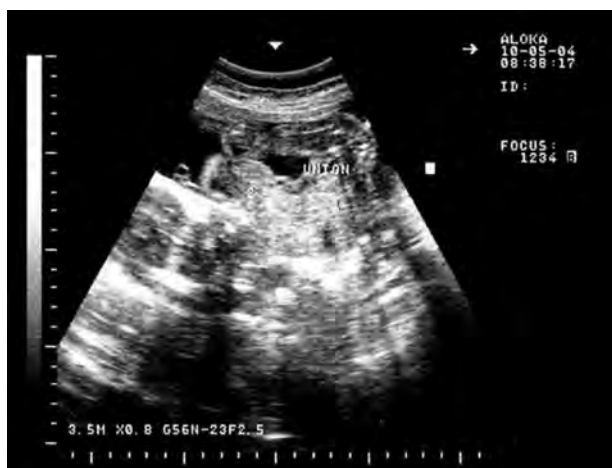

Figura 2. Imagen de ultrasonido en la cual se visualiza producto con dos cabezas y fusión de tórax.

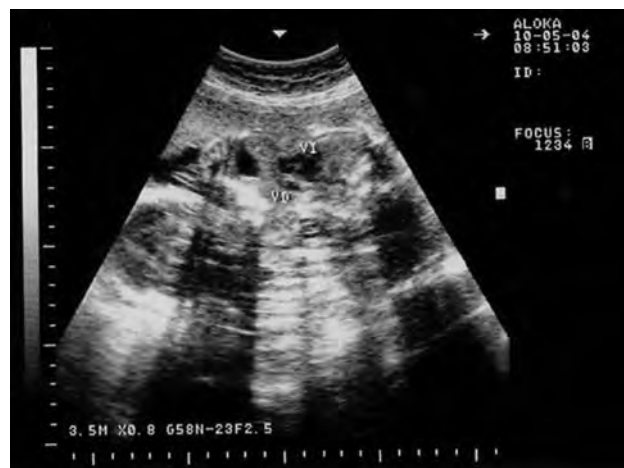

Figura 3. Imagen de ultrasonido donde se visualiza corazón único con cardiopatía compleja, hipertrofia de ventrículo izquierdo, aurícula única.

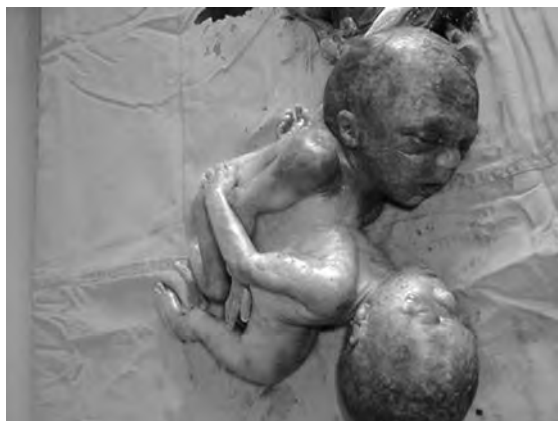

Figura 4. Imagen post-mortem muestra gemelos unidos con fusión ventrolateral de tórax y abdomen.

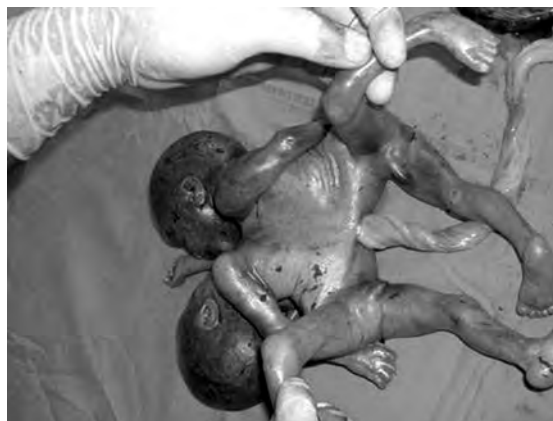

Figura 5. Imagen post-mortem en la cual se observa el sitio de fusión de los gemelos y la presencia de las cuatro extremidades superiores e inferiores.

En la literatura revisada se encontraron solo cuatro informes de casos similares en Cuba. Siameses onfalópago con separación exitosa de Maylin y Mayelín, Hospital Vladimir Ilich Lenin de Holguín en 1973 (5); siameses toracópagos, Hospital Docente Eusebio Hernández, en Ciudad de La Habana, 1997; siameses toracópagos, Hospital Orlando Pantoja, Contramaestre, Santiago de Cuba, 1998; y siameses dicefalodipodibraquio, Hospital General Docente Héroes del Baire, Isla de la Juventud 2009.

Entre los principios bioéticos que regulan nuestras actuaciones se describen la autonomía, justicia, beneficencia y no maleficencia. En casos como estos, el primero de estos principios, demanda el respeto por la decisión de los progenitores o tutores en aceptar o no el acto médico, no obstante muchas veces es la justicia la que decide por indicación médica al no poder los padres definir su postura. El principio de la justicia, se refiere a preferir a uno de los gemelos en casos especiales o a repartir

parte de la anatomía compartida, incluso a sacrificar a uno en beneficio del otro. En cuanto a la beneficencia, si bien la separación es un bien en sí, no es menos cierto que algunos casos pueden vivir hasta adultos y desarrollarse completamente sin separarse. En otros casos, uno o ambos gemelos no son beneficiados al separarlos al no poseer una anatomía íntegra para cada uno, lo cual le permitiría una vida útil, aunque solo suficiente en calidad. La no maleficencia es un principio que nos obligaría a actuar de forma eficiente sin causar daño o perjuicio para el paciente como, por ejemplo, la mutilación o limitaciones en algunos de estos casos que pudieran llegar a ser insoportables, como la pérdida de miembros, incontinencia y parálisis, entre otros (9, 11).

Respecto a la sobrevivencia de los siameses, la literatura es realista y se refiere a las separaciones de gemelos unidos como una gigantesca empresa que muchas veces fracasa dejando atrás sufrimiento y costos elevados. Los onfalópagos han sido los mejores candidatos a la sepa-

ración a pesar de lo compleja que resulta la cirugía de hígado, intestino y pared abdominal (10). Nunca se ha conseguido que sobrevivan siameses toracópagos que comparten corazón y es excepcional la sobrevivencia de uno de ellos. Los craniópagos suelen tener graves deficiencias luego de la separación. Los isquiópagos y pigópagos, presentan graves secuelas tras la reconstrucción osteomuscular, digestiva distal y genitourinaria, lo cual los condena muchas veces a una calidad de vida deficiente (11).

La ecografía como medio diagnóstico prenatal mostró su efectividad y eficiencia en este caso, al garantizar un pronóstico adecuado de sobrevivencia e incompatibilidad con la vida, facilitando una conducta colegiada y multidisciplinaria, que le permitió a la pareja ofrecer una solución al estado de salud de su descendencia.

## BIBLIOGRAFÍA

- Hernández VM, Baruch A, Ferrer L, Álvarez M. Embarazo janiceps cefalotoracoabdominopago. *Ginec Obst Mex.* 1998; 66: 499-502.
- Wallace I, Wallace A. Los siameses. La verdadera historia de los hermanos siameses. Barcelona. ED. Grijalbo, SA, 1978.
- Potter EL. *Pathology of the fetus and infant.* 2ª ed. Chicago, Year Book Medical Publishers Inc. 1961.
- Hovorakova M, Petercova R, Likovsky Z, Peterka M. A case of conjoined twin's cephalothoracopagus janiceps disymmetrus. *Reprod Toxicol.* 2008;26: 178-82.
- Peñalver R. La desunión de las siamesas Maylín y Mayelín. *Bohemia* 1974; mar 22: 32-33.
- Lyons Jones K. *Smith patrones reconocibles de malformaciones humanas 6a Edición.* Madrid, Elsevier; 2007.
- Ruiz de La Paz M, Fong Seuc J, Martínez Morales I. Siameses. Reporte de un caso. *MEDICIEGO.* 2009; 15.
- García Valdés A, Dávila Gómez HL, Castillo Blanco Y, Peña Licea A, Suárez Veranes M. *Dicephalus dibraqui dipus.* *Rev Cubana Obstet Ginecol.* 2009; 35(4): 127-136.
- Martínez-Frías ML. *Epidemiology of acephalus/acardius monozygotic twins: New insights into an epigenetic causal hypothesis.* *Am J Med Genet Part A.* 2009; 149A: 640-9.
- Singla V, Singh P, Gupta P, Garg M, Khandelwal N. *Prenatal diagnosis of thoracopagus fetus: a case report with a brief review of literature.* 2009;280(6): 1025-7.

### Case presentation: Thoracically joined Siamese twins

#### SUMMARY

The case presented is of a thoracically joined Siamese twin, diagnosed via prenatal echography at 23 weeks, with the presence of two heads, four limbs (two superior and two inferior), a lone heart with a complex cardiopathy a sole atrium with left ventricular hypertrophy, sharing abdominal organs. The patient's clinical history details are described along with the necropsy. The origin of this malformation, considered a medical peculiarity, is also briefly discussed.

**Keywords:** Pregnancy Twin; Twins Conjoined; Abnormalities.

**Dirección para la correspondencia:** Dra. Yusiván Carvajal Núñez.  
Calle 21ª # 1006 e/ 10 y 10ª, Artemisa, Cuba.

**E-mail:** yuvisan@infomed.sld.cu